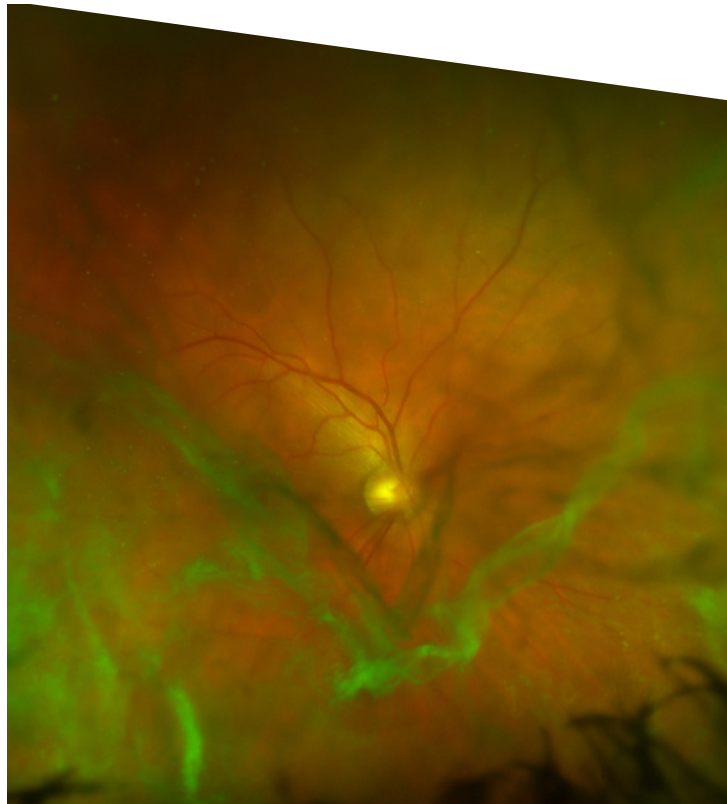


L'angiopathie amyloïde

Cette atteinte est rare : il s'agit d'une atteinte ischémiant des capillaires et vaisseaux rétiens, qui a une sémiologie proche de celle de la rétinopathie diabétique. Au fond d'œil, on peut observer des micro-anévrysmes, des hémorragies, des anomalies veineuses, voire des néovaisseaux pré-papillaires ou pré-rétiens.

Les complications habituelles des rétinopathies ischémiantes peuvent survenir (hémorragie intra vitreuse, rubéose irienne, glaucome néovasculaire). Le traitement repose sur la photocoagulation au laser argon des zones ischémiques – préalablement identifiées par une angiographie à la fluorescéine.



Pour toute information complémentaire


Protocole National de Diagnostic et de soin:
Neuropathie amyloïde héréditaire à Transthyréine,
Haute Autorité de Santé (pages 12 pour l'évaluation et
26 pour le traitement).




Atteintes oculaires des neuropathies amyloïdes
héréditaires liées à la transthyréine
J Fr Ophtalmol. 2013 Nov;36(9):779-88.



N'hésitez pas à contacter le centre de référence des amyloses héréditaires, pour les atteintes ophtalmologiques

 (+33)145213690


 oph.bct@aphp.fr



Atteintes oculaires de l'amylose héréditaire à transthyréine

*Fiche synthétique pour
les ophtalmologistes*

Par le Professeur Antoine Rousseau

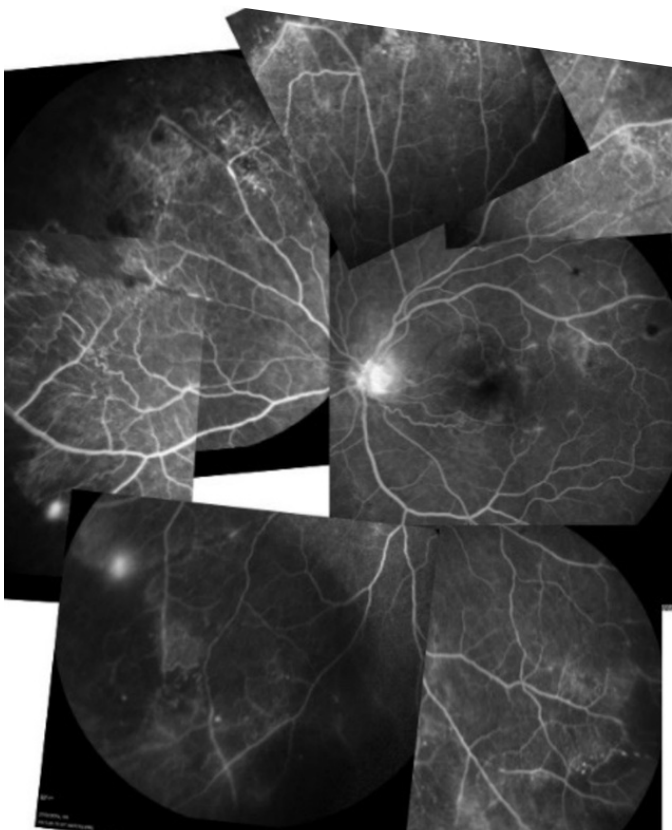
CHU Bicêtre
15-20 - Hôpital national de la vision
 Paris



L'amylose héréditaire à transthyrétine est une maladie génétique autosomique dominante rare qui se déclare chez l'adulte. Elle est responsable d'atteintes neurologiques, cardiaques, rénales et oculaires. Des traitements innovants permettent désormais de ralentir la progression de la maladie systémique, mais sont sans effet sur les atteintes oculaires.

Les principales atteintes au niveau oculaire

- ✓ Les dépôts vitréens
- ✓ Le glaucome amyloïde
- ✓ La sécheresse oculaire
- ✓ L'angiopathie amyloïde



Les dépôts vitréens

Ils concernent entre 10 et 30% des malades.

Les patients se plaignent de myodésopsies qui évoluent progressivement vers une baisse de vision, qui peut devenir profonde. À l'examen, les dépôts d'amylose vitréenne se manifestent comme une pseudo-hyalite avec un aspect « en toile d'araignée » ou en « laine de verre », et éventuellement un aspect pathognomonique d'attaches des filaments d'amyloses vitréenne sur la capsule postérieure du cristallin (pseudopodes).

Le traitement des dépôts vitréens repose sur la vitrectomie, qui doit être réalisée qu'en cas de baisse de vision significative. En effet, plus de la moitié des malades développent dans les suite opératoires (entre 1 mois et 3 ans) une hypertension oculaire voir un glaucome sévère, lié au passage des dépôts vitréens dans le segment antérieur (et l'obstruction trabéculaire qui s'en suit).

Par conséquent, tout patient vitrectomisé pour une amylose vitréenne doit faire l'objet d'une surveillance régulière avec prise de la tension à vie.



Le glaucome amyloïde

Il est secondaire à l'obstruction du trabéculum par les dépôts amyloïdes. Il peut survenir :

Spontanément: le glaucome est alors associé à des dépôts amyloïdes en chambre antérieure, sur la cristalloïde antérieure et la collerette pupillaire. Ces dépôts ressemblent beaucoup à ceux de la pseudo-exfoliation capsulaire, avec toutefois un aspect pathognomonique, quand il est présent, de « pupille festonnée ».

La collerette pupillaire prend alors un aspect crénelé qu'on ne voit dans aucune autre pathologie.

Après vitrectomie pour dépôts amyloïdes vitréens (voir ci-dessus). Les dépôts dans le segment antérieur ne sont alors pas toujours visibles.

Le glaucome amyloïde est un glaucome sévère, avec des tensions très élevées et très fluctuantes. Les traitements médicaux et le laser SLT ont une efficacité modérée et transitoire : un traitement chirurgical est quasiment toujours nécessaire. Le glaucome amyloïde est souvent réfractaire aux chirurgies filtrantes conventionnelles : un tube de dérivation de l'humeur aqueuse est fréquemment nécessaire.

Précautions spécifiques concernant les traitements médicaux du glaucome chez ces patients

Attention aux collyres aux bêtabloquants chez ces patients potentiellement atteints de troubles de la conduction cardiaque (parfois non diagnostiqués): Avis cardio indispensable.

L'acétazolamide per os, souvent mal toléré chez ces patients, est potentiellement contre-indiqué en cas de néphropathie avec insuffisance rénale.



La sécheresse oculaire

Elle est très fréquente chez ces patients, mais rarement sévère. Elle est causée par l'infiltration amyloïde des glandes lacrymales et l'atteinte des nerfs cornéens.

Des kératopathies d'exposition (en cas de parésie faciale) et/ ou neurotrophiques (par neuropathie cornéenne) sont possibles.

Les modalités habituelles de traitement de la sécheresse oculaire, adaptées à la sévérité du tableau clinique peuvent être utilisées.

